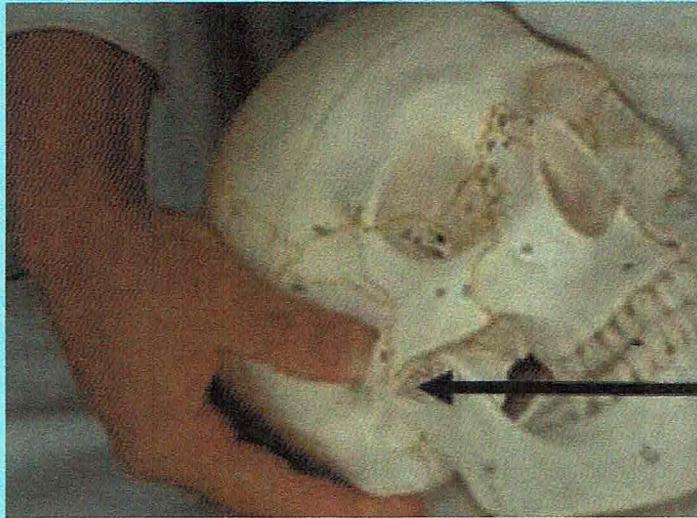


12

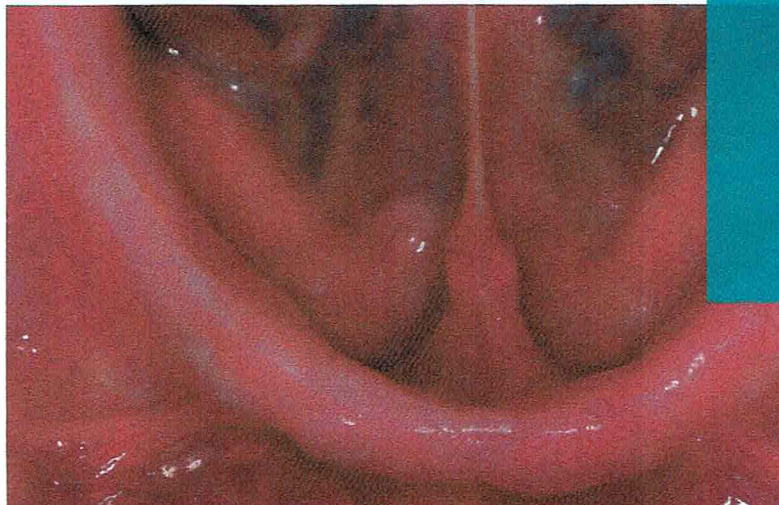
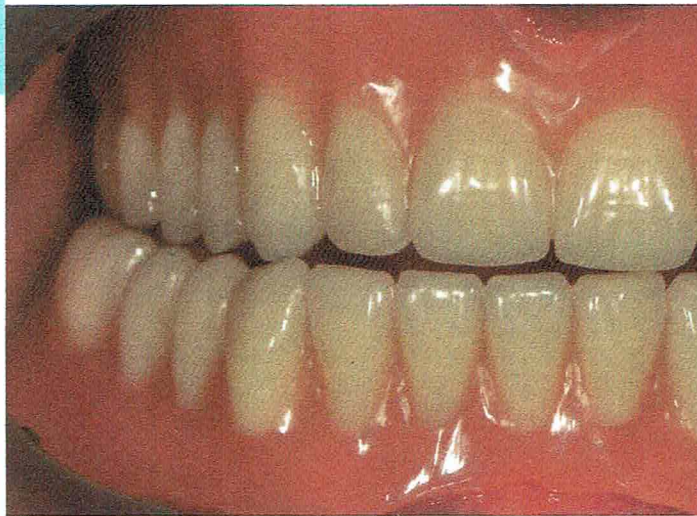Dezember 2019
Seite 591-657
128. Jahrgang



Schwerpunkt

Fu-Lehre/ Prothetik

- Multiple Symptome der Craniomandibulären Dysfunktion - auch eine Herausforderung für den Physiotherapeuten
- Gebissfunktion bei Totalprothesen
- Die klassische Abformung des zahnlosen Kiefers in der Totalprothetik - alter Hut oder immer noch relevant?



Extraktionsmethoden – Bewährtes und Neues

Frank Peter Strietzel



Eine Zahnextraktion ist seit vielen Jahrhunderten die Ultima Ratio zur Behandlung einer odontogenen Infektion oder Entzündung der Hart- und Weichgewebe des Alveolarfortsatzes bzw. des Parodonts. Durch moderne Verfahren zur Zahnerhaltung durch restaurative, endodontische oder parodontologische Therapiemethoden inklusive moderner Material- und instrumenteller Ausstattung ist die Häufigkeit von Zahnextraktionen mittlerweile rückläufig.

Indikationen

Eine notwendig gewordene Zahnextraktion erfolgt oft infolge fortgeschrittener kariöser Zerstörung von Zahnhartsubstanz oder parodontaler Destruktion oder ist verursacht durch ein Trauma. Erkennbar ist die Rückläufigkeit anhand der Vergleiche der mittleren Anzahl fehlender Zähne in den letzten 3 Jahrzehnten (► **Tab. 1**).

Auch die Indikationen zur Zahnextraktion werden dank fortgeschrittener Techniken zur partiellen oder kompletten Zahnerhaltung (z. B. endodontische Therapie in Kombination mit Wurzelspitzenresektion, Wurzelamputation oder Hemisektion bzw. Prämolarisierung, intentionelle Replantation) [2] seltener und strenger gestellt.

Im Wesentlichen sind Indikationen zur Zahnextraktion dann gegeben, wenn es sich um odontogene bzw. parodontale Infektionen handelt und der ursächliche Zahn aufgrund weitreichender kariöser Zerstörung oder fortgeschrittener Erkrankung des Parodonts nicht mehr therapierbar ist [3, 4]:

- bei Schäden durch Trauma (Längs- oder Mehrfachfrakturen)
- nach erfolgloser endodontischer Therapie
- im Zusammenhang mit ausgedehnten Zysten oder Tumoren

Indikationen können sich aber auch ergeben aus:

- einer kieferorthopädischen Behandlungsplanung (z. B. Platzmangel)
- prothetischen Gründen (z. B. elongierte Zähne ohne Antagonisten, die in den prothetischen Behandlungsplan nicht einzubinden sind)
- bevorstehender Immunsuppression
- in Vorbereitung einer onkologischen Behandlung (Strahlen- oder Chemotherapie, Therapie mit Antiresorptiva)

Indikationen zu Zahnextraktionen in den beiden letztgenannten Situationen und vor Herzklappenersatz werden ausführlicher in den Leitlinien der AWMF dargestellt [5–7].

Grundsätzlich ist vor einer Zahnextraktion bei kompromittiertem allgemeinmedizinischem Status des Patienten eine kritische Risikoanalyse, ggf. ein interdisziplinäres Konsil mit den mitbehandelnden Ärztinnen oder Ärzten durchzuführen und sodann eine Abwägung zu treffen, ob der Patient ambulant behandelt werden kann oder einer vorübergehenden stationären Betreuung bedarf. In diesem Zusammenhang sind auch ggf. weitere erforderliche Maßnahmen zu planen bzw. zu organisieren (z. B. Einleiten einer perioperativen systemischen antiinfektiven Therapie mit Antibiotika, einer Antibiotikaphylaxe, Anfertigen einer Verbandplatte, Bereitstellen von lokalen Hämostyptika etc.).

► **Tab. 1** Mittlere Anzahl fehlender Zähne (ohne Weisheitszähne) im zeitlichen Verlauf (Deutsche Mundgesundheitsstudie, DMS) [1].

	DMS I/II (1989, 1992)	DMS III (1997)	DMS IV (2005)	DMS V (2014)
jüngere Erwachsene (35–44 Jahre)	3,9	4,2	2,7	2,1
jüngere Senioren (65–74 Jahre)	–	17,6	14,2	11,1

Techniken und Instrumente

Auch Instrumentarium und Techniken der Zahnextraktionen haben im Laufe der Jahrzehnte Weiterentwicklungen erfahren. Insbesondere die Überlegung darüber, wie die durch die Zahnextraktion entstehende Zahnlücke langfristig zu versorgen sei (nicht zuletzt auch die wachsende Bedeutung implantatprothetischer Rehabilitationen), führte zu einer neuen Herangehensweise bei der Zahnextraktion.

Merke

Technische Verbesserungen und moderne Entwicklungen der Lokalanästhesie haben dazu geführt, dass Zahnextraktionen heute i. d. R. nicht mehr als traumatische Erfahrung wahrgenommen werden.

Neben der Ergebnisqualität (früher: Entfernung des Zahnes; heute: Entfernung des Zahnes unter Anstreben des Erhalts der alveolären Strukturen) findet heute auch die Prozessqualität der Zahnextraktion mehr Beachtung. Schwerpunkte liegen hier in einer Minimierung des Traumas und der Schaffung von optimalen Heilungsergebnissen:

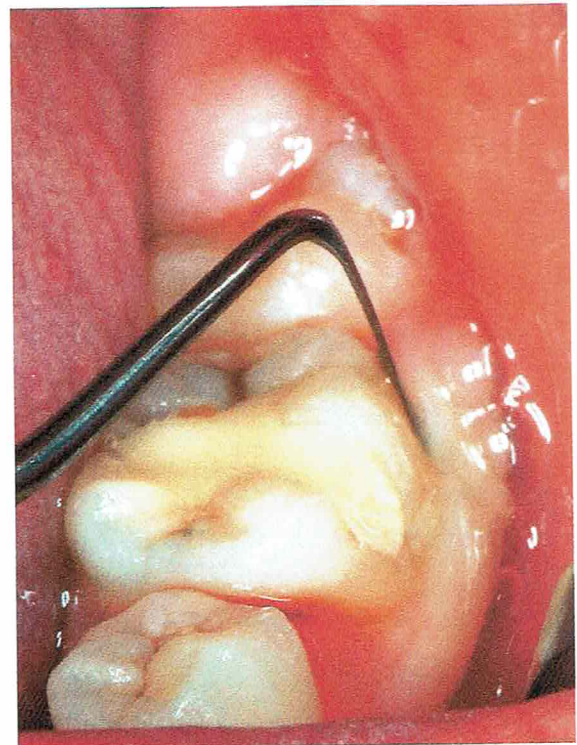
- Verbesserung der Wundheilung nach Zahnextraktion bei Patienten mit potenziell kompromittierter Wundheilung (z. B. nach Radiatio oder Therapie mit Antiresorptiva)
- Erhalt des Desmodonts und Wurzelzements nach Extraktionen in Vorbereitung einer Zahntransplantation oder intentionellen Replantation
- Schaffung von besseren Ausgangsbedingungen für nachfolgend geplante Implantationen

Merke

Eine Zahnextraktion will gut geplant und vorbereitet sein.

Neben der klinischen und röntgenologischen Untersuchung und nicht zuletzt der gründlichen und nachvollziehbaren Dokumentation der Befunde und der sich daraus ableitenden Indikation zur Zahnextraktion folgt stets eine bewährte Abfolge von Arbeitsschritten oder Phasen. Diese bestehen aus [8]:

1. Lösen des dentogingivalen Verschlusses, evtl. auch Trennung der intraalveolären Sharpeyschen Fasern
2. Ansetzen des Instruments bzw. der Extraktionszange
3. Lockerung des Zahnes in der Alveole
4. Extraktion, also das Entfernen des Zahnes aus der Alveole
5. Wundversorgung



► **Abb. 1** Periotom im Einsatz zum schonenden Lösen des dentogingivalen Verschlusses.

Für all diese Schritte ist die Bereitstellung der benötigten Instrumente und Materialien sowie bei gedanklicher Vorwegnahme möglicher Komplikationen die Bereithaltung der zu deren Behandlung notwendigen Hilfsmittel erforderlich. An dieser Schrittfolge orientiert, sollen im Folgenden Bewährtes und Neues dargestellt werden.

Zahnextraktion

Lösen des dentogingivalen Verschlusses

Die erste Phase der Zahnextraktion besteht im Lösen des dentogingivalen Verschlusses. Dies sollte grundsätzlich mit scharfen, grazilen Instrumenten erfolgen, um günstige Voraussetzungen für die nachfolgende Wundheilung auch im Bereich der perialveolären Weichgewebe zu schaffen. In der Vergangenheit wurde hierzu meist der Hebel nach Bein favorisiert [3,9]. Allerdings gab es auch schon in der Vergangenheit Überlegungen, durch spezielles Beschleifen und Umformen die eher bauchige Gestalt des Bein-Hebels an seinem Arbeitsende graziler zu gestalten, um möglichst ohne Gewebetrauma den dentogingivalen Verschluss lösen zu können [10].

Heute wird die Verwendung scharfer, schneidender Instrumente, wie z. B. Periotom oder Mikroskalpell, für diese Phase der Zahnextraktion empfohlen und hat sich im klinischen Alltag weitgehend durchgesetzt [3, 4, 11, 12] (► **Abb. 1**).

Ansetzen des Instruments und Lockerung des Zahnes in der Alveole

Schon frühzeitig wurde die Idee umgesetzt, Extraktionszangen so zu gestalten, dass die Branchen der anatomischen Form der Krone bzw. des Halses des zu extrahierenden Zahnes – oder bei Wurzelzangen der anatomischen Form des Wurzelquerschnitts – angepasst werden. Ziel dabei ist das sichere Fassen des Zahnes durch flächiges Anliegen der Zangenbranchen, möglichst apikal der Schmelz-Zement-Grenze [8]. Andererseits sollen die marginalen Weichgewebe und auch der krestale perialveoläre Knochen durch die Zangenbranchen nicht verletzt werden. Daraus resultiert eine Vielzahl unterschiedlich geformter Extraktionszangen, die sich in der praktischen Anwendung bewährt haben.

Zur Lockerung des Zahnes in der Alveole wurden in der Vergangenheit bis etwa zu Beginn der 2000er-Jahre und auch noch darüber hinaus je nach Wurzelkonfiguration neben axial-rotierenden auch vestibuloorale wohl dosierte Luxationsbewegungen mit dem Ziel des Zerreißen des parodontalen Ligaments und zur Weitung der Alveole empfohlen [3, 9, 13]. Diese Techniken wurden mittlerweile durch Einsatz moderner Verfahren ergänzt, teilweise abgelöst. Im Vordergrund steht nunmehr die axiale Rotationsbewegung des Zahnes in der Alveole bei – bedingt durch die anatomischen Grenzen der Breite des Parodontalspalts – sehr geringer Amplitude, aber längerer Dauer (30 Sekunden lang), wie sie z. B. im ÖGRAM®-Verfahren (ÖGRAM®-System, Groß-Umstadt, Deutschland; s. ► **Abb. 1–4**) beschrieben wurde [12].

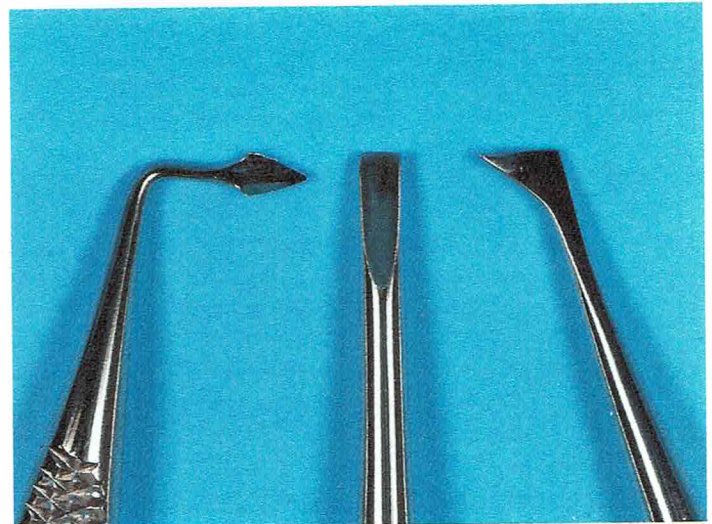In der Folge entwickelt sich im Desmodontalspalt eine Einblutung, durch die sich der Spalt zwischen Alveolar-knochen und Wurzeloberfläche erweitert und der desmodontale Faserapparat gelockert wird. Die dazu erforderliche Wartezeit beträgt etwa 3–5 Minuten. Meist kann sodann die vertikale Extraktion des Zahnes aus der Alveole erfolgen, gelegentlich ist der Vorgang der intraalveolären Luxation jedoch zu wiederholen [12].

Merke

Liegen mechanische Hindernisse zur vertikalen Entwicklung des Zahnes in toto aus seiner Alveole vor (z. B. in Form mehrwurzeliger Zähne mit divergierenden oder gekrümmten Wurzeln), ist im Vorfeld die Separation des Zahnes und der Wurzeln erforderlich, um eine übermäßige Dehnung der Alveole und Traumatisierung der perialveolären Gewebe zu vermeiden.

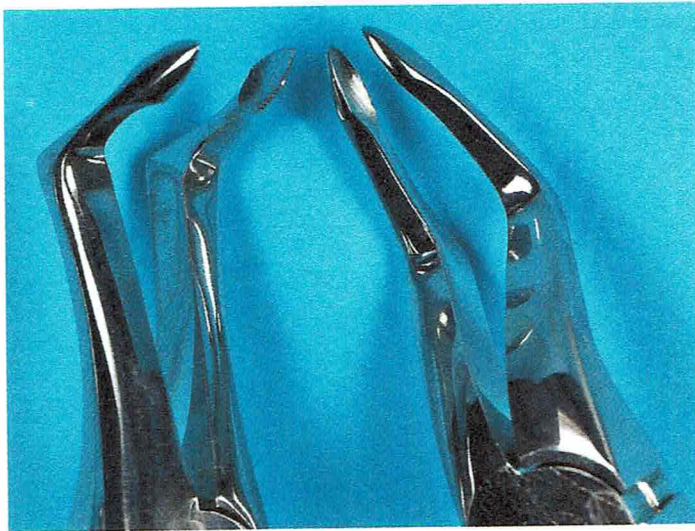

► **Abb. 2** Spezialzangen zur Extraktion von koronal tief zerstörten Molaren im Unterkiefer (links) und im linken Oberkiefer (rechts). Die spitz zulaufenden Branchenenden stützen sich auf dem Limbus alveolaris ab, greifen in die Bi- bzw. Trifurkation und heben die Wurzeln aus der Alveole.



► **Abb. 3** Wurzelheber. Die Arbeitsenden sind grazil gestaltet, um zwischen Wurzel und Alveolenkortikalis in den krestalen Anteil des Desmodontalspalts eindringen und die Wurzel in krestaler Richtung luxieren bzw. heben zu können.

In diesen Situationen und auch bei tiefergehenden Zerstörungen der klinischen Krone bzw. des Zahnhalbes gelingt das Fassen des Zahnes meist nur mit bestimmten Spezialzangen (► **Abb. 2**).



► **Abb. 4** Wurzelzangen, deren grazil gestaltete Arbeitsenden den Einsatz in der Alveole erleichtern und zugleich der Wurzel aufgrund der Anpassung an die anatomische Form optimal anliegen, um sie sicher zu fixieren.

Mitunter ist jedoch der Einsatz von Zangen nicht mehr möglich – in diesen Fällen ist der Einsatz von grazil gestalteten Hebeln (eher im Sinne von Wurzelhebern) erforderlich. Auch hierzu wurden aus den traditionell am Arbeitsende eher bauchig geformten Hebeln nach Bein grazilere Formen geschaffen, die ein Eindringen zwischen Wurzel und Alveolarknochen im subkrestalen Abschnitt des Desmodontalspalts erlauben und so die vertikale Luxation der Wurzel aus der Alveole einleiten können [10]. Die unterschiedlichen anatomischen Anforderungen und das Streben nach Einleitung einer initialen vertikalen Luxationsbewegung der Wurzel aus der Alveole sowie auch das Ermöglichen eines Zugangs zu intraalveolär schwer erreichbaren Resten frakturierter Wurzeln führte zur Entwicklung verschiedener grazil gestalteter Wurzelheber (► **Abb. 3**).

Darüber hinaus bietet sich der Einsatz der Piezochirurgie zur hochfrequenten intraalveolären Fasertrennung, Luxation und Lockerung der Wurzel an. Hierbei erfolgt die Lockerung des Zahnes in der Alveole durch Umfahren der Zahnwurzel im krestalen Abschnitt des Desmodontalspalts mit grazil gestalteten Instrumenten [14–16]. Verschiedene Studien konnten zeigen, dass das Trauma der alveolären und perialveolären Gewebe mit dieser Methode deutlich minimiert werden kann und der Einsatz insbesondere im Zusammenhang mit Zahnextraktionen bei Patienten unter antiresorptiver Medikation geeignet ist [15–17]. In vitro konnte zudem eine bakterizide Wirkung der piezochirurgischen Instrumentierung in Abhängigkeit von Leistung und Dauer der Einwirkung gezeigt werden [18].

Entwicklung des Zahnes aus der Alveole

Die Entwicklung des Zahnes aus der Alveole erfolgt erst dann, wenn eine Lockerung des Zahnes in der Alveole deutlich spürbar ist und der Zahn mit der entsprechenden Zange sicher gefasst werden kann. Dieser Vorgang der eigentlichen Extraktion sollte in axialer Richtung aus der Alveole heraus erfolgen, ohne dabei eine weitere Dehnung des Alveolarknochens vorzunehmen. Ob dies gelingen kann, zeigt sich anlässlich der Extraktionsplanung bei einem Blick auf die Röntgenaufnahme. Wie schon beschrieben, kann bei mehrwurzeligen Zähnen mit divergierenden Wurzeln oder bei gekrümmten Wurzeln eine Separation des Zahnes bzw. der Zahnwurzeln erforderlich werden, um diese dann in Richtung der Wurzelachse extrahieren zu können.

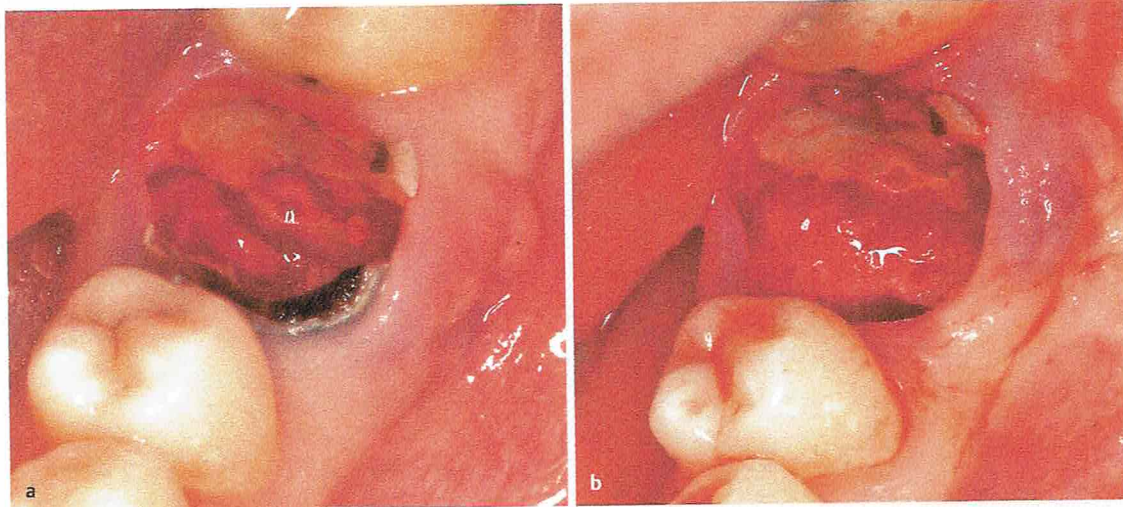
Cave

Beim Extrahieren ist darauf zu achten, dass bei einem möglicherweise ruckartigen Nachgeben der Fasern des parodontalen Ligaments die Zange nicht versehentlich die Zahnkronen der gegenüberliegenden Zähne beschädigt. Daher ist entsprechend vorsichtig zu agieren und der Antagonist zu schützen.

Durch speziellen instrumentellen Einsatz kann eine besonders konsequente vertikale, dem Achsenverlauf der Zahnwurzel entsprechende Entwicklung des Zahnes aus der Alveole mit einer zusätzlichen Hebezange erfolgen. Diese stützt sich auf den Okklusionsflächen der benachbarten Zahnkronen ab (dabei ist dieses Arbeitsende der Hebezange zum Schutz der Zahnkronen mit mehreren Schichten eines Dämpfungsmaterials versehen), greift unter das Schloss der Haltezange (hierzu können konventionelle Extraktionszangen verwendet werden, die den Zahn sicher fassen) und drückt die Haltezange mit dem zu extrahierenden Zahn sodann vom Alveolarfortsatz weg in Richtung Okklusionsebene (Zalex®-Explantations-Replantations-System, Hohenwarte, Deutschland) [19]. Allerdings ist auch hierbei auf den Zustand bzw. auf die Unversehrtheit der benachbarten Zähne zu achten, auf denen sich die Hebezange abstützt. Bei tief zerstörten Zahnkronen oder Wurzelresten ist das Fassen selbst mittels Spezialzange mitunter deutlich erschwert, wenn nicht gar unmöglich.

Um ein unkontrolliertes Abrutschen der Wurzel in die Mundhöhle, Verschlucken oder Aspiration zu verhindern, ist folgende Reihenfolge wichtig:

1. Heben der Wurzel mittels graziler Wurzelheber in krestaler Richtung
2. sicheres Fassen der Wurzel mit einer entsprechend der anatomischen Form gestalteten Wurzelzange (► **Abb. 4**)

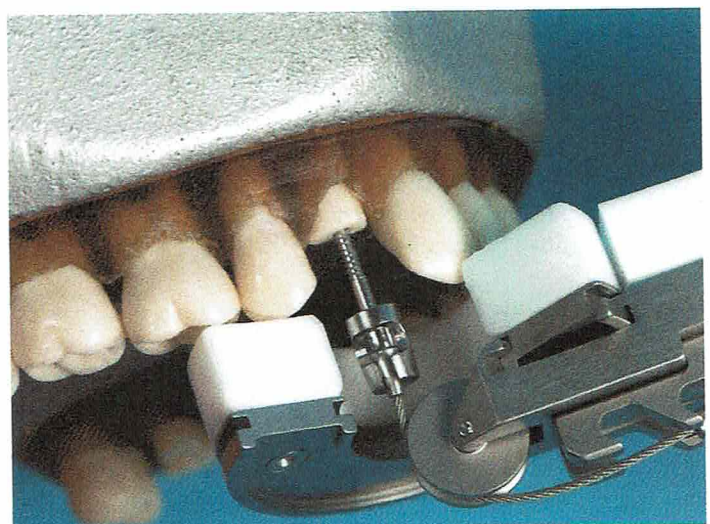


► **Abb. 5** Tief zerstörter Zahn 36 nach Entfernung der Krone und Separation. **a** In vestibulooraler Richtung. **b** Nach Luxation und Entfernung der mesialen Wurzel. Die distale Wurzel kann dann mit einem Wurzelheber entfernt werden.

Zur Schonung der alveolären und perialveolären Gewebe kann zunächst die intraalveoläre Separation der Zahnwurzel unterer Molaren in vestibulooraler Richtung mit einer graziilen Fräse in der Längsachse der Wurzel erfolgen, ohne jedoch den Alveolarknochen dabei zu verletzen (► **Abb. 5**). Es hat sich bewährt, diese Separation so auszuführen, dass eine sehr dünne Lamelle des äußeren Wurzelabschnitts zunächst erhalten bleibt, dann die Wurzeln durch Einsetzen eines graziilen Hebels im Separationspalt getrennt und anschließend die Wurzelfragmente unter vorsichtigem Einsatz eines Wurzelhebers aus der Alveole luxiert und nach sicherem Fassen entfernt werden [11].

Als Alternative hierzu wurden schon früher Vorrichtungen zur vertikalen Extraktion eines für Zange und Wurzelheber schwer zugänglichen Wurzelrestes aus der Alveole entwickelt [10], die im Laufe der Jahre perfektioniert wurden: Hier wird in den Wurzelrest im axialen Verlauf entlang des Wurzelkanals eine Schraube verankert, an der mittels Seilzug eine vertikale Kraft entlang der Zahnachse wirkt. Auch hierbei dienen die benachbarten Zähne als Widerlager (Benex®-Extraktionssystem, Hager & Meisinger, Neuss, Deutschland) (► **Abb. 6**). Diese Methode ist insbesondere zur Minimierung des Extraktionstraumas auch bei Entfernung einwurzeliger Zähne geeignet [19, 20].

Eine Alternative wurde durch Einsatz eines elastischen Ligaturbands aus der Kieferorthopädie vorgestellt, das im Zahnhalsbereich der klinisch zugänglichen Zahnkrone angelegt wird und durch dessen apikalwärts gerichteten Druck der Zahn langsam – im Laufe von etwa 4 Wochen – aus der Alveole herausbewegt wird. Unter wöchentlicher



► **Abb. 6** Demonstration des Benex-Extraktionssystems am Modell: Nach Entfernung der Krone wurde der Wurzelkanal mit einem Spiralbohrer erweitert und eine Extraktionsschraube eingesetzt, sodann das Zugseil an der Extraktionsschraube und am Extraktorschlitten befestigt. Durch Drehen der Handschraube am Extraktorschlitten wird über das Zugseil und die Extraktionsschraube die Wurzel langsam und schonend vertikal aus der Alveole herausbewegt. Der Extraktorschlitten stützt sich mit den Teflonflächen auf den benachbarten Zahnkronen ab.

Kontrolle und Wechsel des Ligaturbands kann so z.B. bei Patienten unter Bisphosphonattherapie eine atraumatische Zahnextraktion unter gleichzeitiger begleitender Epithelisierung der Alveole erfolgen [21, 22].

Merke

Unabhängig von der Methodik der Zahnextraktion ist in jedem Fall durch gründliche Inaugenscheinnahme der Alveole und auch des extrahierten Zahnes bzw. der Zahnwurzel zu überprüfen, ob der Zahn bzw. die Zahnwurzel vollständig entfernt wurde.

Erforderlichenfalls kann eine intraorale Röntgenaufnahme indiziert sein, um im Zweifelsfall das Verbleiben eines Wurzelrestes in der Alveole oder ihrer Umgebung auszuschließen.

Wundversorgung nach Zahnextraktion

Die Inspektion der Extraktionswunde schließt neben der aufmerksamen Betrachtung der Alveole auch die der Umgebung mit ein, um etwaige Verletzungen des Alveolarknochens oder der perialveolären Gewebe zu erkennen und ggf. zu behandeln. Etwa vorhandene Zahn-, Knochen- oder Füllungsfragmente sind zu identifizieren und zu entfernen, scharfe Kanten des Alveolarknochens erforderlichenfalls zu glätten [4, 8]. Insofern eine apikale Parodontitis bestand, ist der Fundus der Alveole gründlich zu kürettieren. Auch die anschließende Sondierung der Alveole, insbesondere des Alveolenfundus, gehört dazu.

Merke

Im Oberkiefer sind zudem neben der vorsichtigen Sondierung ein direkter und indirekter Nasenblasversuch zum Ausschluss einer akzidentellen Mund-Antrum-Verbindung durchzuführen und die Ergebnisse zu dokumentieren.

Auf eine bidigitale Kompression der Alveole wird heute – zumindest nach Extraktionen aus kieferorthopädischer Indikation und nachfolgend geplanter Zahnbewegung in die entstandene Lücke hinein – häufiger verzichtet. Eine leichte Kompression mit einem sterilen Tupfer zum Aufbeißen für einige Minuten ist dennoch zu empfehlen. Wichtig ist jedoch, auf eine Adaptation der Wundränder zu achten und diese bzw. die Verkleinerung der Wundfläche erforderlichenfalls mit einer Situationsnaht zu erleichtern, wobei der Aufbisstupfer auch die ungestörte Ausbildung eines die Extraktionswunde schützenden Koagulums unterstützt.

Wenn implantologische Maßnahmen in der Folge geplant sind oder Komplikationen bei der Zahnextraktion (z. B. Mund-Antrum-Verbindung) auftraten oder medizinische Gründe dies erfordern (z. B. Einnahme von Antikoagulantien oder Thrombozytenaggregationshemmern, Einnahme von Antiresorptiva, Zustand nach Strahlentherapie im Kopf-Hals-Bereich), sind die in diesem Zusammenhang beschriebenen bzw. in Leitlinien dargestellten Therapiemaßnahmen durchzuführen. Hierzu gehören:

- „Socket Preservation“ oder „Ridge Preservation“ im Vorfeld von später geplanten Implantationen [11, 23]
- plastische Deckung

- einer bestehenden Mund-Antrum-Verbindung [4, 8]
- einer Extraktionsalveole bei Patienten nach Strahlentherapie im Kopf-Hals-Bereich [7]
- unter Therapie mit Antiresorptiva [6]
- Besonderheiten der Wundversorgung bei Patienten unter Einnahme von Antikoagulantien [24]

Das lokale Einsetzen autogener Thrombozytenkonzentrate in die Extraktionsalveole (z. B. PRF [platelet-rich fibrin], PRGF [plasma rich in growth factors], PRP [platelet-rich plasma]) wurde in einer aktuellen Metaanalyse als vorteilhaft für die Verbesserung der Wundheilung nach Zahnextraktionen charakterisiert (insbesondere Linderung postoperativer Symptome, schnellere Heilung der perialveolären Weichgewebe, höhere radiologisch erkennbare Knochendichte) [25].

KERNAUSSAGEN

- Zahnextraktionen erfordern eine gut dokumentierte Indikationsstellung, eine gründliche Planung des Vorgehens unter Berücksichtigung allgemeinmedizinischer individueller Besonderheiten und Risikofaktoren, eine detaillierte Planung in Bezug auf den Extraktionsvorgang im Kontext mit den anatomischen Gegebenheiten und die sich daraus ableitenden Pläne für den Instrumenteneinsatz, eine Planung der Nachsorge sowie eine bereits im Vorfeld der Extraktion stattfindende Planung des Ersatzes des betreffenden Zahnes und der damit im Zusammenhang durchzuführenden vorbereitenden Maßnahmen.
- Auch etwaige Komplikationsmöglichkeiten beim Extrahieren und danach sind gedanklich vorwegzunehmen und entsprechende Gegenmaßnahmen einzuplanen.
- Das Vorgehen bei der Extraktion berücksichtigt einzelne Phasen: Lösen des dentogingivalen Verschlusses, Ansetzen des Instruments, Lockerung des Zahnes in der Alveole, Zahnextraktion und Wundversorgung.
- Neben dem technischen Vorgehen finden hierbei anatomische und biologische Grundlagen Berücksichtigung.
- Ziel ist stets eine Minimierung des Traumas und das Erreichen einer störungsfreien Wundheilung.
- Dies erfordert einen gewissen Zeitbedarf bei der Durchführung der Zahnextraktion, der ebenfalls einzuplanen ist.

Interessenkonflikt

Der Autor hat Vortragshonorare bzw. Reisekostenerstattungen von folgenden Industrieunternehmen und Kongressveranstaltern erhalten: Sanofi Aventis, Boeldt Communication, MediAccess AG, Oemus Media AG, Oral Reconstruction Foundation. Der Autor unterhält durch seine wissenschaftliche und Referententätigkeit sowie als Vorsitzender eines Landesverbandes der DGI persönliche Beziehungen zu den folgenden Organisationen: DGI, AG Kieferchirurgie bei der DGZMK, BDO. Keine der genannten Verbindungen begründet einen Interessenkonflikt im oben genannten Sinne bzw. in Bezug auf das im Artikel behandelte Thema.

Autorinnen/Autoren



Frank Peter Strietzel

Priv.-Doz. Dr.; 1982–1987 Studium der Zahnmedizin Charité/Humboldt-Universität zu Berlin, 1990 Promotion, 1991 Fachzahnarzt Oralchirurgie, seit 1987 wissenschaftlicher Mitarbeiter der Abteilung Oralchirurgie und zahnärztliche Röntgenologie, seit 1997 Oberarzt, Habilitation, 2009 Lehrbefugnis; Oberarzt des Bereichs Oralmedizin, zahnärztliche Röntgenologie und Chirurgie, Charité Centrum 3 für Zahn-, Mund- und Kieferheilkunde der Charité – Universitätsmedizin Berlin.

Korrespondenzadresse

Priv.-Doz. Dr. Frank Peter Strietzel

Charité – Universitätsmedizin Berlin
Charité Centrum 3 für Zahn-, Mund- und Kieferheilkunde
Bereich Oralmedizin, zahnärztliche Röntgenologie
und Chirurgie
Aßmannshäuser Str. 4–6
14197 Berlin
frank.strietzel@charite.de

Wissenschaftlich verantwortlich gemäß Zertifizierungsbestimmungen

Wissenschaftlich verantwortlich gemäß Zertifizierungsbestimmungen für diesen Beitrag ist Priv.-Doz. Dr. Frank Peter Strietzel, Berlin.

Zitierweise für diesen Artikel

Zahnmedizin up2date 2019; 13: 155–164.
doi:10.1055/a-0730-0028

Literatur

- [1] Jordan AR, Micheelis W, Hrsg. Fünfte Deutsche Mundgesundheitsstudie. Köln: Deutscher Zahnärzte Verlag; 2016
- [2] Filippi A, Kühl S, Hrsg. Atlas der modernen zahnhalternden Chirurgie. Berlin: Quintessenz; 2018
- [3] Saïdi B, Becker J. Zahnextraktion. In: Reichart PA, Hausamen J-E, Becker J, Neukam FW, Schliephake H, Schmelzeisen R, Hrsg. Curriculum Zahnärztliche Chirurgie Bd. 1. Berlin: Quintessenz; 2002: 155–182
- [4] Kreusch T, Lambrecht JT. Die Entfernung nicht retinierter Zähne. In: Lambrecht JT, Hrsg. Zahnärztliche Operationen. Berlin: Quintessenz; 2008: 21–47
- [5] Deppe H, Wolff K-D, Pistner H. S2k-Leitlinie: Zahnsanierung vor Herzklappenersatz. AWMF-Registernummer: 007-096. Im Internet: https://www.dgzmk.de/uploads/tx_szdgzmkdocuments/herzklappekurz.pdf; Stand: 07.02.2019
- [6] Grötz KA, Piesold J-U, Al-Nawas B. S3-Leitlinie: Bisphosphonat-assoziierte Kiefernekrose (BP-ONJ) und andere Medikamenten-assoziierte Kiefernekrosen. AWMF-Register Nr. 007/091. Im Internet: https://www.awmf.org/uploads/tx_szleitlinien/007-091_S3_Antiresorptiva-assoziierte_Kiefernekrosen-ARONJ_2018-12.pdf; Stand: 07.02.2019
- [7] Krüger M, Hautmann M, Bartella A, Al-Nawas B, Grötz KA. S2k-Leitlinie: Infizierte Osteoradionekrose (IORN) der Kiefer. AWMF-Registernummer: 007/046. Im Internet: https://www.awmf.org/uploads/tx_szleitlinien/007-046_S2k_Infizierte-Osteoradionekrose-der-Kiefer-IORN_2018-02.pdf; Stand: 07.02.2019
- [8] Klammt J. Praxis der Zahnentfernung. Forum-med-dent. Bad Soden: Aventis Pharma; 2000
- [9] Müller E-I, Schumann D. Indikation und Technik der Zahnextraktion einschließlich operativer Hilfsmaßnahmen. In: André A, Bethmann W, Heiner H, Hrsg. Kieferchirurgie Pro-pädeutik. Leipzig: Johann Ambrosius Barth; 1985: 95–109
- [10] Ericson B. Mitt sätt att extrahera med hävel och genomföra intraalveolär transposition. Tandläk tidn 1984; 76: 851–854
- [11] Zuhr O, Hürzeler M. Plastisch-ästhetische Parodontal- und Implantatchirurgie. Berlin: Quintessenz; 2012
- [12] Strietzel FP, Philipp G. Das ÖGRAM-System – ein Beitrag zur Minimierung des Traumas bei Zahnextraktionen. Quintessenz 1996; 47: 693–705
- [13] Hofer O. Die Zahnentfernung. In: Hofer O, Reichenbach E, Spreter von Kreudenstein T, Wannenmacher E, Hrsg. Lehrbuch der klinischen Zahn-, Mund- und Kieferheilkunde, Band 1. Leipzig: Johann Ambrosius Barth; 1968: 331–380
- [14] Blus C, Szmukler-Moncler S, Khoury P et al. Immediate implants placed in infected and noninfected sites after atraumatic tooth extraction and placement with ultrasonic bone surgery. Clin Implant Dent Relat Res 2015; 17: e287–e297
- [15] Mozzati M, Gallesio G, Ullio L et al. Patient-based assessment of tooth extraction with ultrasonic dental surgery. J Craniofac Surg 2014; 25: 2081–2083
- [16] Cai Y, Sun R, Zhao J-H. Flapless boning to increase space by piezosurgery. A novel mini-invasive strategy for teeth extraction. A retrospective study. Medicine 2018; 97: 27

- [17] Scoletta M, Arduino PG, Pol R et al. Initial experience on the outcome of teeth extractions in intravenous bisphosphonate-treated patients: a cautionary report. *J Oral Maxillofac Surg* 2011; 69: 456–462
- [18] Blus C, Szmukler-Moncler S, Orru G et al. Bactericide effect of vibrating ultrasonic (Piezo-surgery) tips. An in vitro study. *Clin Oral Implants Res* 2009; 20: 905
- [19] Pohl Y. Neue Techniken der Zahnextraktion. *Quintessenz* 2008; 59: 467–474
- [20] Muska E, Walter C, Knight A et al. Atraumatic vertical tooth extraction: a proof of principle clinical study of a novel system. *Oral Surg Oral Med Oral Pathol Oral Radiol* 2013; 116: e303–e310
- [21] Regev E, Lustmann J, Nashef R. Atraumatic teeth extraction in bisphosphonate-treated patients. *J Oral Maxillofac Surg* 2008; 66: 1157–1161
- [22] Hoefert S, Grimm M, Shargi F et al. Atraumatic tooth extraction in patients taking bisphosphonates: a review of the literature and experience with three cases. *Oral Maxillofac Surg* 2014; 18: 341–349
- [23] Grunder U. Implantate in der ästhetischen Zone. Berlin: Quintessenz; 2015
- [24] Kämmerer P, Al-Nawas B et al. S3-Leitlinie: Zahnärztliche Chirurgie unter oraler Antikoagulation/Thrombozytenaggregationshemmung. AWMF-Registernummer: 083-018. Im Internet: http://www.dgzmk.de/uploads/tx_szdgzmkdocuments/antikoaglang.pdf; Stand: 07.02.2019
- [25] Del Fabbro M, Bucchi C, Lolato A et al. Healing of postextraction sockets preserved with autologous platelet concentrates. A systematic review and meta-analysis. *J Oral Maxillofac Surg* 2017; 75: 1601–1615

Bibliografie

DOI <https://doi.org/10.1055/a-1026-4623>
ZWR – Das Deutsche Zahnärzteblatt 2019; 128: 605–614
© Georg Thieme Verlag KG Stuttgart · New York
ISSN 0044-166X

Punkte sammeln auf CME.thieme.de



Diese Fortbildungseinheit ist in der Regel 12 Monate online für die Teilnahme verfügbar. Den genauen Einsendeschluss finden Sie unter <https://cme.thieme.de/>. Sollten Sie Fragen zur Online-Teilnahme haben, finden Sie unter <https://cme.thieme.de/hilfe> eine ausführliche Anleitung. Wir wünschen viel Erfolg beim Beantworten der Fragen!

Unter <https://cme.thieme.de/CXDY7GS> oder über den QR-Code kommen Sie direkt zur Startseite des Wissenstests.



Frage 1

Welche Aussage zur Häufigkeit von Zahnextraktionen ist richtig?

- A Zahnextraktionen sind schon immer die Ultima Ratio zur Behandlung einer odontogenen Infektion und Entzündung der Hart- und Weichgewebe des Alveolarfortsatzes bzw. des Parodonts gewesen, und die Häufigkeit ihrer Anwendung blieb durch die Jahrhunderte konstant.
- B Durch moderne Verfahren zur Zahnerhaltung oder parodontologische Therapiemethoden inklusive moderner Material- und instrumenteller Ausstattung ist die Häufigkeit von Zahnextraktionen rückläufig.
- C Der Vergleich der entsprechenden Daten aus den DMS-Untersuchungen der letzten Jahrzehnte zeigt einen deutlichen Anstieg der Zahnextraktionen bei jüngeren Erwachsenen.
- D Der Vergleich der entsprechenden Daten aus den DMS-Untersuchungen der letzten Jahrzehnte zeigt einen etwa konstanten Anteil an Zahnextraktionen bei jüngeren Senioren.
- E Bei jüngeren Erwachsenen werden mittlerweile deutlich mehr Zähne extrahiert als bei jüngeren Senioren.

Frage 2

Welche Aussage zur Indikation von Zahnextraktionen ist richtig?

- A Im Wesentlichen sind Indikationen zur Zahnextraktion dann gegeben, wenn der Patient Schmerzen an einem Zahn verspürt.
- B Traumatisierte Zähne und Zähne, die im Zusammenhang mit einer radikulären Zyste stehen, sind grundsätzlich zu extrahieren.
- C Indikationen zur Zahnextraktion ergeben sich aus dem Vorliegen odontogener bzw. parodontaler Infektionen, sofern der ursächliche Zahn aufgrund weitreichender kariöser Zerstörung oder fortgeschrittener Erkrankung des Parodonts, nach erfolgloser endodontischer Therapie oder durch Traumafolgen nicht mehr therapierbar ist.
- D Vor einer Immunsuppression oder onkologischen Behandlung (Strahlentherapie oder Chemotherapie, Therapie mit Antiresorptiva) sind grundsätzlich alle Zähne prophylaktisch zu extrahieren.
- E Bei einem kompromittierten allgemeinmedizinischen Status des Patienten obliegt die Indikationsstellung zur Zahnextraktion stets der/dem mitbehandelnden Ärztin/Arzt, und die Zahnextraktion ist stets unter stationären Bedingungen durchzuführen.

Frage 3

Was gehört *nicht* grundsätzlich zur Vorbereitung einer Zahnextraktion?

- A Bereitstellung notwendiger Instrumente und ggf. eines Interimszahnersatzes
- B klinische Untersuchung
- C röntgenologische Untersuchung
- D Bereitstellung des definitiven Zahnersatzes
- E Dokumentation der Befunde

Frage 4

Was ist *kein* Ziel einer geplanten Zahnextraktion?

- A Minimierung des Traumas
- B Erreichen einer störungsfreien Wundheilung
- C Ergebnisqualität
- D Erhalt des Desmodonts
- E Vermeidung einer intentionellen Replantation

Frage 5

Welche Aussage zum Vorgehen beim Lösen des dentogingivalen Verschlusses trifft *nicht* zu?

- A Die erste Phase der Zahnextraktion besteht im Lösen des dentogingivalen Verschlusses.
- B Dabei dringt ein schneidendes Instrument in den parodontalen Sulcus sowie in den koronalen Anteil des Desmodontalspalts ein und durchtrennt dabei das bindegewebige Attachment sowie krestale Anteile des parodontalen Ligaments.
- C Dies sollte grundsätzlich mit scharfen, grazilen Instrumenten wie dem Periotom erfolgen.
- D Der Einsatz graziler, scharfer Instrumente minimiert das Gewebetrauma und schafft so günstigere Voraussetzungen für die Heilung der perialveolären Weichgewebe.
- E Um günstige Voraussetzungen für die nachfolgende Wundheilung auch im Bereich der perialveolären Weichgewebe zu schaffen, sollte der Hebel nach Bein zum Einsatz kommen, der zugleich zur partiellen Kompression des perialveolären Weichgewebes dient.

► Weitere Fragen auf der folgenden Seite ...

Punkte sammeln auf CME.thieme.de

Fortsetzung...

Frage 6

Welches Vorgehen zur Lockerung des Zahnes in der Alveole ist *falsch*?

- A Es sollten Extraktionszangen verwendet werden, die mit ihren der anatomischen Form der Krone, des Halses bzw. der Wurzelform des zu extrahierenden Zahnes angepassten Branchen diesen sicher fassen können, ohne dabei das marginale Weichgewebe zu traumatisieren.
- B Der Zahn wird in der Alveole durch axiale Rotationsbewegung mit geringer Amplitude gelockert.
- C Alternativ kann hierzu auch ein piezochirurgisches Instrument durch Umfahren der Zahnwurzel im krestalen Abschnitt des Desmodontalspalts mit grazil gestalteten Instrumenten verwendet werden.
- D Der Zahn wird durch die jeweilige anatomisch ideal geformte und flächig anliegende Zange gefasst und durch immer größer werdende vestibulorale Luxationsamplituden gelockert und dann aus der Alveole luxiert. Dies dient der möglichst raschen Resorption des Bündelknochens.
- E In der Folge entwickelt sich meist im Verlauf einer Wartezeit von etwa 3–5 Minuten eine Einblutung im Desmodontalspalt, durch die sich der Spalt zwischen Alveolarknochen und Wurzeloberfläche erweitert und der desmodontale Faserapparat gelockert wird.

Frage 7

Welche Aussage zur Entwicklung des Zahnes aus der Alveole trifft *nicht* zu?

- A Die Entwicklung des Zahnes aus der Alveole erfolgt erst dann, wenn eine Lockerung des Zahnes in der Alveole deutlich spürbar ist und der Zahn mit der entsprechenden Zange sicher gefasst werden kann.
- B Dieser Vorgang der eigentlichen Extraktion sollte in axialer Richtung aus der Alveole heraus erfolgen, ohne dabei eine weitere Dehnung des Alveolarknochens vorzunehmen.
- C Insbesondere der Einsatz des Zalex-Explantations-Replantations-Systems oder des Benex-Extraktionssystems ist bei stark gekrümmten Zahnwurzeln zu bevorzugen.
- D Bei mehrwurzeligen Zähnen mit divergierenden Wurzeln oder bei gekrümmter Wurzel kann eine Separation des Zahnes bzw. der Zahnwurzeln erforderlich werden, um diese dann im Verlauf der Wurzelachse extrahieren zu können.
- E Nach der Zahnextraktion ist eine gründliche Inaugenscheinahme der Alveole und auch des extrahierten Zahnes bzw. der Zahnwurzel vorzunehmen, um auszuschließen, dass noch Teile des Zahnes in der Alveole verblieben sind bzw. Verletzungen der Alveolenwand bzw. der perialveolären Gewebe vorliegen.

Frage 8

Welcher Arbeitsschritt einer Zahnextraktion ist *falsch*?

- A Lösen des dentogingivalen Verschlusses
- B Lockerung des Zahnes in der Alveole
- C Einsetzen der Implantatprothese
- D Wundversorgung
- E Entfernen des Zahnes

Frage 9

Was ist *nicht* Teil der Risikoanalyse bei kompromittiertem all-gemeinmedizinischem Status des Patienten?

- A interdisziplinäres Ärztekonsil
- B prophylaktische Einweisung zur stationären Behandlung
- C Antibiotikaprophylaxe
- D Anfertigen einer Verbandplatte
- E Einleiten einer perioperativen systemischen antiinfektiven Therapie

Frage 10

Welche Aussage zur Wundversorgung ist *falsch*?

- A Zahn-, Knochen- oder Füllungsfragmente müssen identifiziert und entfernt werden.
- B Scharfe Kanten des Alveolarknochens müssen geglättet werden.
- C Wichtig ist die bidigitale Kompression der Alveole.
- D Der Fundus der Alveole muss gründlich kurettiert werden.
- E Wichtig ist die Sondierung des Alveolenfundus.